DEC 17 1897

Aus der königlichen Augenklinik zu Kiel.

LANE LIBRARY. STANFORD UNIVERSITY

Ueber isolierte Chorioidealrupturen.

Inaugural-Dissertation

zur Erlangung der Doctorwürde

der medizinischen Fakultät der Königl.
Christian-Albrechts-Universität zu Kiel

vorgelegt von

Oscar Polano

approb. Arzt

aus Hamburg.

KIEL.

Druck von P. Peters.

1897.

Aus der königlichen Augenklinik zu Kiel.

Ueber isolierte Chorioidealrupturen.

Inaugural-Dissertation

zur Erlangung der Doctorwürde

der medizinischen Fakultät der Königl.

Christian-Albrechts-Universität zu Kiel

vorgelegt von

Oscar Polano

approb. Arzt

aus Hamburg.

KIEL.

Druck von P. Peters.

1897.

No. 22.
Rektoratsjahr 1897/98.
Referent: Dr. Völckers.
Druck genehmigt:
Dr. Hensen, z. Z. Dekan.

Seinen lieben Eltern

in treuer Dankbarkeit gewidmet

vom Verfasser.

Digitized by the Internet Archive
in 2026

https://archive.org/details/IA40153521_0181

Im Jahre 1854 hat Albrecht von Graefe zuerst die Aufmerksamkeit auf eine pathologische Veränderung des Auges gelenkt, die wir nach ihm mit den Namen „isolierte Chorioidealruptur“ bezeichnen. Er teilt uns 2 Fälle mit, [1]) von denen der erste einen Bäckermeister betraf, der durch Trauma eine Fraktur des os nasi, sowie eine Quetschung der Lider erlitten, während der andere zufällig bei einem Mädchen zur Beobachtung kam, das an Strabismus convergens litt. Irgend welche Angaben über das Wesen der Erkrankung fehlen hier völlig. In den folgenden Jahren finden wir noch einige Fälle als Seltenheiten in verschiedenen Journalen [2]) angeführt — im ganzen 19 an der Zahl — die sich mit Ausnahme eines von Saemisch mitgeteilten Falles mit der Beschreibung des Befundes im Augenhintergrund begnügen. Im Jahre 1869 wurden dann die bis dahin veröffentlichten 19 Fälle von Prof. H. Knapp in seinem Archiv [3]) zusammengestellt und um acht Beobachtungen aus der eigenen Praxis vermehrt. Knapp sucht nun ausser der Mittheilung des Befundes nach „einer plausiblen Erklärung des Mechanismus der isolirten Chorioidealruptur“, befindet sich aber dabei, — wie er selber schreibt — in nicht geringerer Verlegenheit als alle vorhergehenden Beobachter. Saemisch, der bei Mitteilung seines Falles [4]) eine Erklärung des Mechanismus versucht hatte, glaubte, dass durch die festere Verbindung, in der die Chorioidea in Folge der perforierenden Gefässe am hinteren Augenpol mit der Sclera steht, hier vorzugsweise die Aderhautrisse stattfänden, während die überall verschiebbare Retina weniger dieser Gefahr ausgesetzt sei. Wenn-

[1]) Archiv für Ophtalmologie von Dr. A. v. Graefe B. I. 1. Berlin 1854.

[2]) cf. Litteraturangabe im Anhang.

[3]) Über isolierte Zerreissungen der Aderhaut in Folge von Traumen auf den Augapfel. Archiv für Augen- und Ohrenheilkunde. B. I. 1. u. 6.

[4]) Zeh. Klin. Mon. 1866 p. 111.

gleich nun Knapp die anatomischen Verhältnisse als begünstigend für den Sitz der Rupturen am hinteren Augenpol anerkennt, so ist er doch mit dieser Erklärung allein nicht zufrieden. Er vergleicht vielmehr die Verhältnisse am Auge mit denen am Schädel und glaubt, dass entsprechend der oft vorkommenden Basisfraktur bei Schlag auf das Schädeldach, bei Verletzung resp. Druck auf den vorderen Augenpol eine Ruptur der Aderhaut am hinteren Pole durch Contrecoup entstehen könne. Er dachte sich also, dass die mechanische Einwirkung einer äusseren Gewalt auf den vorderen Abschnitt des Bulbus zu einer gewissen, etwa wellenförmig zu denkenden Bewegung in der Aderhaut führe, und dass die so erzeugten Schwingungen an der der Gewalteinwirkung entgegengesetzten Seite (hinterer Augenpol), wo sie wieder zusammenstossen, durch eine Art Summation ihrer Wirkung zur Ruptur führen [1]).

Einige Jahre später erschienen dann experimentelle Untersuchungen über die mechanischen Verhältnisse bei den isolierten Zerreissungen der Aderhaut, die unter Leitung des Herrn Prof. Völckers hierselbst von Hrn. von Seidlitz ausgeführt wurden, aber eigentlich nur wenig Beachtung fanden. Ich werde später auf dieselben zurückkommen.

Inzwischen ist die Casuistik über derartige Fälle, vor allen aus den Kriegsjahren 1870/71 sehr angewachsen, — man vergleiche das hinten angeführte Litteraturverzeichnis über derartige Mitteilungen — aber ausser zwei Abhandlungen, die eine von Prof. Arlt, die andere von Prof. Becker — bringen diese nur Schilderungen über spezielle Aetiologie — wie zum Beispiel ein von Reich angeführter, über eine Ruptur durch Blitzschlag — oder über seltene Ausgänge der Verletzung z. B. Verzerrungen der Retina oder der Pupille durch Narbenzug. Als Curiosum möge noch ein von Heyl [2]) kürzlich mitgeteilter Fall von angeblicher Spontanruptur der Chorioidea erwähnt werden, den er als eine etwaige Folge eines plötzlichen Krampfzustandes des musculus externus deutet.

---

[1]) cfr. Helferich: Frakturen und Luxationen. Cap. Schädelbasis.

[2]) Heyl, A. G. Spontaneous rupture of the choroid coat. Transact of the Amer. Ophthalm. Soc. 33. annual meeting. New-London p. 353.

Eine grosse Anzahl dieser publizierten Fälle ist dann später von Geissler [1]) zusammengestellt worden, der zu dem Resultat gelangt, dass Knapps Ansicht: die Aderhautzerreissungen seien eine Wirkung des Contrecoup, nur für die wenigsten Fälle zutrifft, da nach der Statistik die grösste Anzahl derartiger Verletzungen durch direkte Compression des hinteren Bulbusabschnittes (z. B. durch Geschosse) hervorgerufen wurde, in zahlreichen anderen Fällen es aber nur zu Erschütterung des knöchernen Schädels gekommen, die sich dann auf den Bulbus fortgesetzt hat, während eine direkte Contusion des Bulbus von vorne nur in den wenigsten Fällen erfolgt ist. [2]) —

Wir müssen nun noch die erwähnte Arlt'sche und Becker'sche Theorie anführen. Arlt [3]) meint, dass die Chorioidea, welche vorne am Corneo-Scleralringe, hinten in der Gegend der Eintrittsstelle des Sehnerven fixiert ist und ausserdem in der äquatorialen Zone an der Austrittsstelle der Venae vorticosae mit der Sclera eine feste Verbindung hat, bei einer Erweiterung im Aequatorialdurchmesser nur über eine kleine Partie verfüge, die dehnungsfähig sei. Eine derartige Ausdehnung im Aequatorialdurchmesser fände nun durch Andrücken des Bulbus gegen das Fettpolster unter Einfluss einer contundierenden Gewalt von aussen statt, wobei das Maass der Dehnbarkeit der Aderhaut leicht überschritten werden könne, und es daher zur Berstung käme, wobei der Riss notwendigerweise quer zur Richtung der Ausdehnung, — also concentrisch zum hinteren Pol, — erfolgen müsse.

Als neueste Theorie ist endlich die Anschauung von Prof. Becker [4]) zu erwähnen. Dieser greift auf Verhältnisse zurück, die man leicht künstlich am enucleiirten Bulbus herstellen kann, indem man dessen hinteren Umfang über den Sehnerven herüberstülpt. In gleicher Weise soll bei einer von vorne nach hinten auf den Bulbus wirkenden Gewalt sich der hintere Teil des Aug-

---

[1]) Beiträge zu Verletzungen des Auges. Originalabhandl. in Schmidt's Jahrb Bd. 153, S. 224.

[2]) Geisslers Statistik leidet unter dem Einfluss der Kriegsjahre durch die zahlreichen Schussverletzungen.

[3]) Klin. Monatsbl. f. Augenhkde. XII. J. S. 382.

[4]) Monatsbl. f. Augenhkde. XVI. p. 41. Febr. 1878.

apfels um den Sehnerven herum concentrisch einknicken. Die Glasmembran der Aderhaut reisst hierbei an einer oder mehreren Stellen ein, öfters auch die Gefäss- und die Pigmentschicht, während die elastische Netzhaut häufig unverletzt bleibt. Die in der Regel dem Trauma folgende Pigmentierung lässt sich nach Becker nicht durch den Bluterguss erklären, da dieser gewöhnlich durch das Gleichgewicht zwischen äusserem und innerem Druck nicht erheblich sein kann, und da ausserdem bei Risswunden leicht und schnell Thrombose der Gefässe eintritt. Vielmehr muss man annehmen, dass die Verletzung den Anstoss zur Pigmentwanderung giebt.

Wenn wir diese Erklärungen kurz kritisch betrachten, so müssen wir sagen, dass dieselben nur wenig befriedigen. Was zunächst die Lehre vom Contrecoup anlangt, so ist man in der Chirurgie ebenfalls davon abgekommen, da man sich unter einer derartigen doppelseitigen Wellenbewegung, die sich nur auf die äussere Umhüllung fortsetzt, eigentlich nichts Klares vorstellen kann, zumal wenn man bedenkt, dass die eine der Wellen, welche im Auge notgedrungen die Papille überschreiten muss, an dieser Stelle durch den Sehnerven in Folge seiner festeren Consistenz unterbrochen und abgeleitet werden müsste.

Die Arlt'sche Vorstellung kann nur bei den Fällen in Betracht kommen, in denen der ganze vordere Bulbusabschnitt durch einen grösseren Körper, z. B. die geballte Hand contundiert wird, ist aber für die relativ zahlreichen Fälle, bei denen die Ruptur nach Anschlagen von kleinen Körpern z. B. Holz- und Eisensplitter, entstanden, unanwendbar. Dasselbe gilt von der Becker'schen Theorie. Ausserdem ist es überhaupt fraglich, ob dem lebenden Bulbus dank der Tennon'schen Kapsel eine derartige Excursionsfähigkeit nach hinten ermöglicht ist, die wir sonst bei der Pathologie des Auges nie wiederfinden. Unerklärt bleiben auch durch diese Theorie die weiter von der Papille entfernt vorkommenden Chorioidealrupturen.

Es steht somit bei allen bis dahin angeführten Theorien eine Erklärung über das Zustandekommen von Aderhautrissen beim Anprall kleiner Körper noch aus.

Aus diesem Grunde wurden im Jahre 1873 auf Anregung des Herrn Geheimrat Völckers in Kiel experimentelle Ver-

suche [1]) über den Mechanismus derartiger Zerreissungen gemacht. Man wählte Kaninchenaugen, deren excentrisch gelegene Papille besonders klare Verhältnisse schafft. Durch Schüsse gegen die Cornea, die in beliebiger Richtung ausgeführt werden konnten, gelang es dann, Veränderungen im Augeninnern hervorzurufen, welche genau den durch Anprall kleiner Körper entstandenen Aderhautrissen entsprachen. Vor allem lehrreich war der Erfolg eines Fehlschusses, der wider Beabsichtigung die Cornea tangential berührte. Auch hier fand man bei der Section des Bulbus an der entgegengesetzten Seite einen isolirten Chorioidealriss.

Die durch diese Untersuchungen gewonnenen Resultate sind nun nach v. Seydlitz folgende:

Durch Anprall kleinerer Körper gegen die Cornea findet zunächst eine Compression des Augeninnern durch Einbuchtung der Hornhaut statt, in Folge derer der intraoculare Druck erhöht und somit die Excursionsfähigkeit der Augenhäute vermindert wird. Deshalb müsste eine unter diesen Umständen vom Innern des Bulbus nach aussen (Augenhäute) hin wirkend gedachte Kraft von grösserem Ausschlag sein, als bei normaler Tension des Bulbus. Eine solche Kraft entsteht aber thatsächlich bei Contusion des vorderen Bulbus durch eine Molekularwelle, die allgemein bekannten physikalischen Gesetzen zufolge in der Stossrichtung am stärksten und schnellsten hin fortschreiten muss, während die umliegenden Moleküle nur mit abnehmender Intensität in Mitleidenschaft gezogen werden. Der Riss wird also an der Stelle entstehen, welche in Richtung des Stosses der getroffenen Cornealstelle gegenüberliegt, nicht aber allemal am Ende des durch die getroffene Stelle hindurchgehenden Augendurchmessers.

Falls nun diese Ansicht richtig ist, muss ein Fall möglich sein, bei dem eine derartige Welle direkt die Papille trifft und zur Contusion einer Stelle derselben führt. Andererseits würde ein derartiger Befund, z. B. eine kleine Blutung auf der Papille nach vorangegangenem Trauma nur durch die oben angeführte Erklärung, jedoch durch keine der früheren Theorien verständlich

[1]) Experimentaluntersuchung über Zerreissung der Chorioidea von G. v. Seidlitz, Kiel 1873.

sein. In der That ist nun am 8. Mai d. J. in der hiesigen königl. Augen-Poliklinik ein derartiger Fall zur Beobachtung gekommen — bis jetzt, soweit dies zu eruieren war — der erste Mitgeteilte —, welcher völlig den vorher theoretisch entwickelten Befund zeigt, den man auch bei den angeführten Schussexperimenten in einem Fall wahrgenommen hatte.

Die Krankengeschichte ist kurz folgende:

Anamnese: Ch. S., Feuermeistersfrau, 28 Jahre alt. Vor 14 Tagen (25. April 1897) ist ihr beim Holzspalten ein kleiner Holzsplitter gegen das rechte Auge geflogen. Sie empfand ausser Schmerzen im Auge das Gefühl von Schwindel und will auch gebrochen haben. Die Schmerzen und Beschwerden gaben sich bald, jedoch bemerkte sie am verletzten Auge eine sehr herabgesetzte Sehfähigkeit, weshalb sie am 8. Mai die hiesige Poliklinik aufsucht.

Status: Pupille mittelweit. Das untere äussere Segment schlottert. Entsprechend der schlotternden Stelle der Iris befindet sich ein Einriss in dem Sphincter Iridis. Das Irisgewebe hinter demselben ist verfärbt und sieht aus, als wenn es seines Pigmentes beraubt wäre. Die Linse ist unten aussen dislociert, zeigt in der Aequatorialgegend Trübungen.

Skizze des ophthalmoskopischen Befundes bei Fall I.:

1. Papille. 2. Kleines Blutextravasat auf derselben mit kleinem durchlaufenden Gefäss. 3. Blutextravasat in der Gegend der Macula lutea, Halbmondform annehmend. 4. und 5. Chorioidealrisse. 6. Retinitis traumatica.

Opthalmoskopischer Befund:[1] Auf der Papille an der temporalen Seite, hart an der Grenze, befindet sich ein stecknadelkopfgrosses Blutextravasat, ohne irgend welchen Zusammenhang mit der Chorioidea. Ein kleines Blutgefäss läuft durch das Blutextravasat hindurch. An derselben Seite befinden sich zwei typische Einrisse in die Chorioidea. Der untere halbmondförmige ist mit einer Concavität nach der Papille gerichtet, der obere umgekehrt. Die Netzhaut zeigt in der ganzen Umgebung der Papille traumatische Trübung. In der Gegend der Macula lutea findet sich ein grosses Blutextravasat.

Verlauf: Unter Atropinbehandlung fand eine allmählige Resorption statt, so dass das Extravasat auf der Papille am 15. Mai kaum noch wahrzunehmen war. Die Chorioidealgefässe sind deutlich sichtbar geworden, die traumatische Retinitis ist zurückgegangen. Das Blutextravasat in der Macula lutea hat Halbmondform angenommen. Die Risse sind zu feinen strichförmigen Narben umgewandelt.

Dieser Fall ist aber nicht als einzig derartiger beobachtet worden. Aus älteren Jahrgängen liegen in den Journalen der Klinik zwei Krankengeschichten vor, die völlige Analoga zum ersten Fall sind. Das eine Mal handelt es sich um einen Pächter, gegen dessen eines Auge ein Weizenkorn — also ein sehr kleiner Körper — durch die Dreschmaschine mit sehr grosser Gewalt geschleudert war. Ophtalmoscopisch lies sich, genau wie bei Skizze I, ein kleines Blutextravasat auf der Pupille nachweisen, das bald resorbiert wurde; die Chorioidealrisse fehlten jedoch bei diesem Mann völlig.

Der andere Fall betraf einen Arbeiter, der beim Verstauen von Käsen, die man zu mehreren übereinandergelagert zu ihm auf einem schrägen Brett ins Schiff herabgleiten liess, von einem solchen Käsestapel überrascht wurde; hierbei traf ein Stück der Waare das eine Auge. Beifolgende Skizze giebt ein Bild von den Veränderungen im Augenhintergrund. Man bemerkte oberhalb der Pupille einen rotumränderten, halbmondförmigen Defect, von anfangs weisser Farbe. Die Diagnose war im Beginn zweifelhaft und konnte erst mit Sicherheit auf Chorioidealruptur gestellt werden, als man bei fortgesetzter Beobachtung

[1] Cf. Skizze zu Fall I.

Skizze zu Fall III.

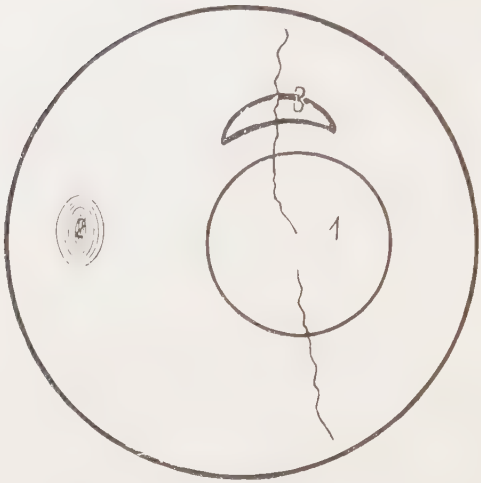

1. Papille. 2. Macula lutea. 3. halbmondförmiger Einriss oberhalb der Papille, rot umrändert.

wahrnahm, dass die weisse Stelle sich allmählich vom Rande her rötete, so dass sich nach einiger Zeit an der Stelle des weissen Defectes ein rotes Blutextravasat befand. Nach einiger Zeit wurde das Extravasat resorbiert und es blieb eine feine halbkreisförmige Narbe, mit der Concavität nach der Pupille gerichtet, zurück. Offenbar hat in diesem Falle die direkte Welle, welche sich durch den Bulbus bis zur hinteren Retina in der Stossrichtung fortpflanzte, die elastische Netzhaut in den Chorioidealriss hineingepresst; daselbst wurde sie durch den intraocularen Druck zurückgehalten und wirkte somit direkt als Tampon des Aderhautrisses. Daher konnte auch nur ganz allmählich eine Blutansammlung in der Risswunde von den geplatzten Gefässen her stattfinden. Die Rissfigur selber weicht durchaus von dem länglichen, schmalen Typus der Chorioidealrisse ab. Auch in diesem Falle muss eine Molecularwelle als direkte Gewalt gewirkt haben. Dass in diesem Fall ihre Wirkung grösser war als bei I und II, erklärt sich aus der Grösse des contundierenden Körpers, hier also des breiten, halbmondförmigen Käserandes.

Aus diesen Krankengeschichten und dem Befunde können wir uns als mit Hülfe oben angeführte Theorie ein deutliches Bild von dem Wege der Molekularerschütterung machen, welche zur Zerreissung eines kleinen Sehnervengefässes in Fall I und II zur direkten Ruptur der Chorioidea im Fall III führte. Unaufgeklärt aber bleiben noch die im Fall I gleichzeitig bestehenden Chorioidealrupturen.

Auch für diese lässt sich eine Erklärung finden, die in keiner Weise von dem sonstigen physiologischen Verhalten der Organe, speciell des Auges, abweicht:

Überall, wo am menschlichen Körper die Einwirkung einer plötzlichen Gewalt stattfindet, entstehen reflectorisch Muskelcontractionen. Es ist nun durchaus wahrscheinlich, dass bei Berührung der so äusserst empfindlichen Hornhaut reflektorisch eine Contraction des Musculus ciliaris seu tensor Chorioideae ausgelöst wird. Ist diese kräftig genug, so muss unter Umständen eine starke Dehnung resp. Überdehnung des hinteren Abschnittes der Aderhaut stattfinden, die zur Ruptur führen kann. In anatomischer Hinsicht ist noch zu bemerken, dass hierbei vor allem die meridional ausstrahlenden Fasern des Musculus Ciliaris in Betracht kommen. Durch ihre Contraktion also, sowie durch die Fixation der Chorioidea am hinteren Pole vermittelst der Gefässe und der Papille kommen dann die typischen Aderhautrupturen zu stande, wie dies bei Skizze I. ersichtlich.

Endlich sei noch ein Fall aus der Privatpraxis des Herrn Geheimrat Völckers, den derselbe mir gütigst zur Mitteilung überliess, erwähnt, der zeigt, wie unter Umständen die Ciliarmuskelkontraction an der Stelle zum Riss führt, die durch die primäre Stosswelle unmittelbar vorher contundiert war. Dies fand bei einer Dame statt, deren eines Auge durch einen abgeschossenen Armbrustbolzen getroffen wurde. Den ophthalmoskopischen Befund gibt Skizze III wieder.

Fall IV.

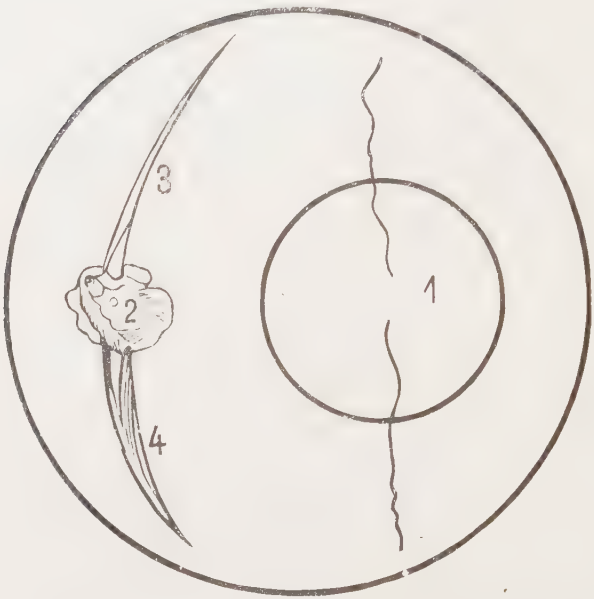

1. Papille. 2. Die durch die Welle primär contundierte Chorioidealpartie. 3. u. 4. Risse von derselben ausgehend.

Wir sehen hier zwei schlitzförmige Risse, die beide von einer Stelle der Aderhaut ausgehen, die durch die primäre Molecularwelle verletzt war. Diese Risse sind secundär durch die Contraction des Ciliarmuskels hervorgerufen, die am locus minoris resistentiae (der primär contundierten Aderhautstelle) besonders leicht zur Ruptur der Chorioidea führen konnte. Später fand sich dann bei 2 nur noch eine leichte Pigmentation, aus den beiden Rissen wurden zwei feine strichförmige Narben.

Fassen wir das Gesagte kurz zusammen, so kommen wir also zu folgendem Resultat: Vielleicht mag bei grösseren auf das Auge wirkenden Gewalten eine Abplattung des Bulbus und somit eine Vergrösserung im Aequatorialdurchmesser stattfinden, vielleicht erfolgt auch unter Umständen eine geringe Einknickung durch den Sehnerven, so dass also eine Erklärung im Sinne Arlts oder Beckers nicht unmöglich ist. In vielen derartigen

Fällen geben diese Theorien für den objectiven Befund keine ausreichende Erklärung. Völlig unzureichend sind sie aber jedesmal, wenn ein kleiner Körper den vorderen Bulbus getroffen und eine Ruptur verursacht hat. Mit obiger Vorstellung aber von der 1. wellenförmigen Molecularbewegung in Stossrichtung durch den Bulbus hindurch, 2. der reflectorischen erregten Ciliarmuskelkontraction mit daraus folgender Überdehnung der Aderhaut hat man vielleicht eine „plausible“ Erklärung für den Mechanismus der isolierten Chorioidealruptur gefunden.

Zum Schluss bleibt mir noch die angenehme Pflicht, meinem verehrten Lehrer, Hrn. Geheimrat Prof. Dr. Völckers, für die liebenswürdige Anregung und Unterstützung, die er mir bei dieser Arbeit zu Teil werden liess, meinen verbindlichsten Dank auszusprechen.

Litteratur.

Angabe der Specialarbeiten über Chorioidealruptur: [1])

1854 Gräfe (A. v.) Zwei Fälle von Ruptur der Chorioidea. (Arch. f. Ophthalm. Bd. I. 1 pag. 402).

1860 Frank (P.) Scars of the Chorioid after traumatic rupture (Ophth. Hosp. Rep. Nr. XIII. p. 84).

1865 Hirschler, Ruptur der Aderhaut nach einem Stoss auf das Auge (Wiener med. Wochenschr. Nr. 91 u. 92).

1865 Haase. Trauma oculi sinistri: Ruptura Chorioidea (klin. Monatsbl. p. 255).

1867 Saemisch. Traumat. Ruptur der Chorioidea (klin. Monatsbl. pag. 31).

1867 Talko. Eine Beobachtung von Ruptur der Chorioidea. (Klin. Monatsbl. pag. 269).

1869 Knapp. Über isolierte Zerreissung der Aderhaut in Folge von traumat. Einwirkung auf den Augapfel. (Arch. f. Augen- und Ohrenheilk. Bd. I. pag. 29).

1869 Cowell. (G.) Rupture of the Chorioid and Retina etc. (Ophth. Hosp. Rep. VI. 4 pag. 255 u. 256).

1869 Caillet (Cas.) Des ruptures isolées de la chorioide (Thèse de Strassbourg in 4 pag. 66).

1870 Schrag (E.) Einige Fälle von Rupturen der Chorioidea u. Sclera (Inaug.-Diss. Leipzig in 8 pag. 18).

1871 Talko. Fall von doppelter isolierter Zerreissung der Chorioidea (klin. Monatsbl. pag. 48).

1871 Schröter (P.) Rupturen der Chorioidea (ibid. p. 337).

1871 Bäuerlein. Über Ruptur der Chorioidea (Blätter f. Heilwesen. H. 9).

[1]) Der Vollständigkeit halber sind die in der Dissertation angeführten Quellen wiederholt.

1871 Bull (R.) Rupture chorioidea (Norsk. Maja for Lägevidensk. Bd. III. p. 133).
1872 Hersing. Doppelter isolirter Aderhautriss (kl. Monatsblatt pag. 11).
1872 Mallinkrodt (E.) Über Ruptur der Chorioidea. (Inaug.-Diss. in Bonn in 8).
1873 Seidlitz (G. A. v.) Experimentaluntersuchungen über Zerreissungen der Chorioidea. Inaug.-Dissert. (Kiel in 8. pag. 13).
1873 Jeffries. Traumatic rupture of the Chorioid without direct Injury of the eye (Transact. of the amer. ophth. Soc. pag. 79).
1874 Rossander. Zerreissungen der Chorioidea (Hygiea XXXV. pag. 217).
1874 v. Arlt. Über Scleralruptur. Klin. Monatsbl. p. 382.
1875. Mannhardt (F.) Ruptur der Chorioidea. Beobachtungen aus der Züricher Augenklinik. (Klin. Morgenbl. p. 132).
1878. Becker (O.) Über Chorioidealruptur (Monatsbl f. Augenheilk. XVI. p. 41. Febr.
1877. Geissler (A). Zur Casuistik der Augenverletzungen. Schmidts Jahrb. Orig.-Abh. Bd. 153. S. 224 u. f.
1887. Magnus (v.) Zur Casuistik der Netzhautrisse. (Kl. Monatsblatt f. Augenheilk. XXV. pag. 478. D).
1890. Pincus (O) Zwei Fälle von Chorioidealruptur (Berl. klin. Wochenschrift. XXVII. 10).
1896. Heyl (A. G.) Spontaneous rupture of the chorioid coat. (Transact. of the Amer. Ophth. Soc. 31 annual meeting New-London p. 353).

Vita.

Ich, Oscar J. H. Polano, bin am 31. October 1873 zu Hamburg geboren. Ich besuchte daselbst das Wilhelm-Gymnasium, das ich Michaelis 1892 mit dem Reife-Zeugniss verliess. Meine Studien betrieb ich auf den Universitäten Freiburg i. B., Giessen, Strassburg i. Els., Berlin und Kiel. Das Tentamen Physicum bestand ich Sommer 94 zu Giessen. Die medicinische Staatsprüfung und das Rigorosum im Mai 1897 zu Kiel.